

## 注意事項

1 試験問題の数は110問で、解答時間は正味2時間30分である。

2 解答方法は次のとおりである。

(1) 各問題にはaからdまで4つの選択肢がある。そのうち質問に適した選択肢を(例1)では1つ、(例2)では2つ選び答案用紙に記入すること。

(例1) [問題 111] 県庁所在地は どれか。1つ選べ。 a 栃木市 b 川崎市 c 神戸市 d 倉敷市	⋮	(例2) [問題 112] 県庁所在地はどれか。 2つ選べ。 a 宇都宮市 b 川崎市 c 神戸市 d 倉敷市
---	---	--

(例1)の正解は「c」であるから答案用紙の

111  a  b  c  d のうち、 c をマークして

111  a  b   d とすればよい。

(例2)の正解は「a」と「c」であるから答案用紙の

112  a  b  c  d のうち、 a と  c をマークして

112   b   d とすればよい。

(2) 答案の作成にはHBの鉛筆を使用し、濃くマークすること。

良い解答の例……  (濃くマークすること。)

悪い解答の例……     (解答したことにならない。)

(3) 答えを修正した場合は、必ず「消しゴム」であとが残らないように完全に消すこと。

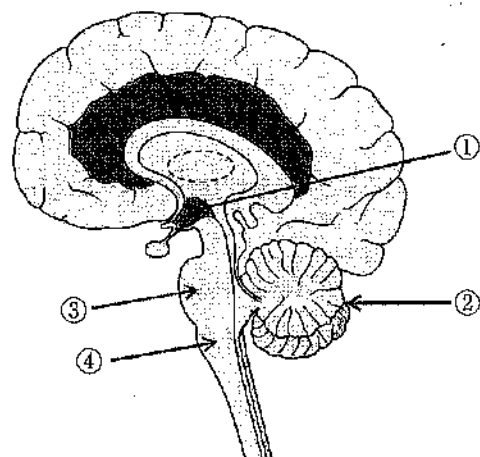
鉛筆の色が残ったり、「」のような消し方などをした場合は、修正したことにならないので注意すること。

(4) ア (例1)の質問には2つ以上解答した場合は誤りとする。

イ (例2)の質問には1つ又は3つ以上解答した場合は誤りとする。

(5) 答案用紙は折り曲げたりメモやチェック等で汚したりしないよう特に注意すること。

[問題 1] 中枢神経を模式図に示す。



摂食中枢があるのはどれか。1つ選べ。

- a ①
- b ②
- c ③
- d ④

[問題 2] 頭蓋骨側面の写真(別冊午後 No. 1)を別に示す。

矢印の部位に停止するのはどれか。1つ選べ。

- a 咬筋
- b 側頭筋
- c 内側翼突筋
- d 外側翼突筋

別冊  
午後 No.1 写真

[問題 3] グリコサミノグリカンはどれか。1つ選べ。

- a ムタン
- b グリコーゲン
- c グルタミン酸
- d ヒアルロン酸

[問題 4] 血液凝固を起こす血液成分はどれか。1つ選べ。

- a プラスミン
- b アルブミン
- c フィブリノゲン
- d エリスロポエチン

[問題 5] 歯の組織像(縦断研磨切片、カルボールフクシン染色)(別冊午後

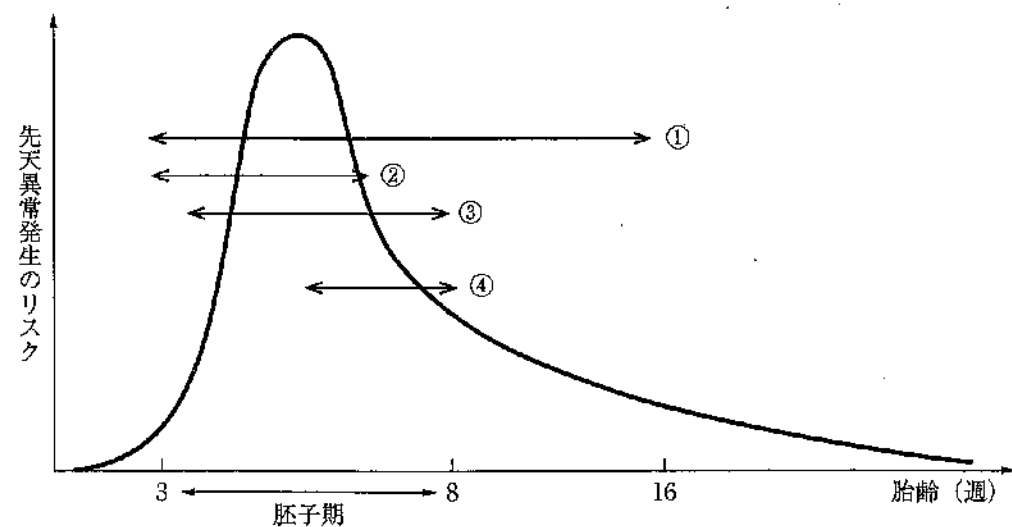
No. 2)を別に示す。

矢印で示す構造はどれか。1つ選べ。

- a エプネル線
- b レチウス条
- c アンドレーゼン線
- d シュレーゲル線条

別冊  
午後 No.2 写真

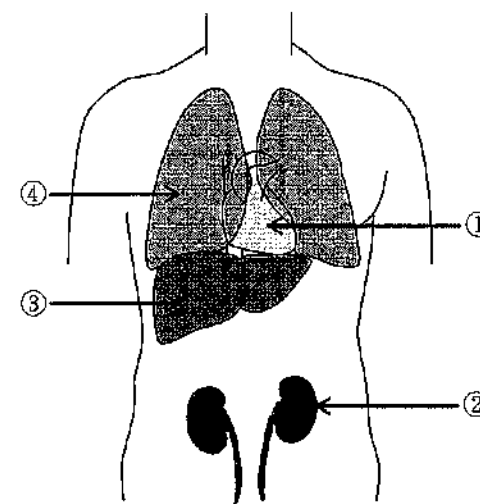
【問題 6】 中枢神経系、心臓、耳、歯の器官形成の時期と奇形の危険度との関係を図に示す。



歯はどれか。1つ選べ。

- a ①
- b ②
- c ③
- d ④

【問題 7】 内臓の模式図を示す。



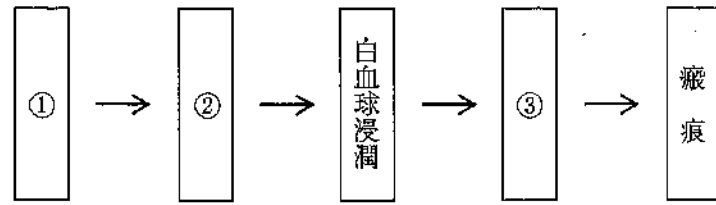
これらの臓器の中で最も多く熱を産生する器官はどれか。1つ選べ。

- a ①
- b ②
- c ③
- d ④

【問題 8】 日本薬局方を公示するのはどれか。1つ選べ。

- a 厚生労働省
- b 日本保険薬局協会
- c 食品医薬品安全センター
- d 医薬品医療機器総合機構

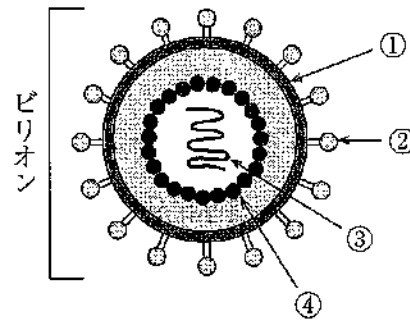
[問題 9] 炎症の開始から終息までの過程を図に示す。



正しい組合せはどれか。1つ選べ。

- |   | ①    | ②    | ③    |
|---|------|------|------|
| a | 滲出   | 肉芽組織 | 血管拡張 |
| b | 血管拡張 | 滲出   | 肉芽組織 |
| c | 肉芽組織 | 滲出   | 血管拡張 |
| d | 肉芽組織 | 血管拡張 | 滲出   |

[問題 10] ウイルスの模式図を示す。



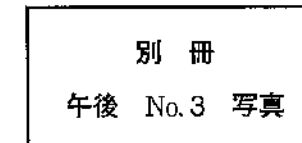
消毒薬に対する抵抗性などに関与するのはどれか。1つ選べ。

- a ①
- b ②
- c ③
- d ④

[問題 11] 写真(別冊午後 No. 3)を別に示す。

毒薬の表示で正しいのはどれか。1つ選べ。

- a ①
- b ②
- c ③
- d ④



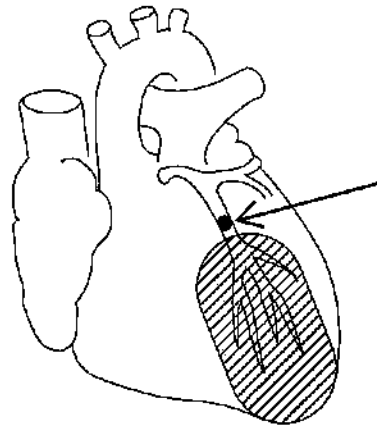
[問題 12] 口腔潜在的悪性疾患はどれか。1つ選べ。

- a 白板症
- b 黒毛舌
- c 手足口病
- d ヘルパンギーナ

[問題 13] 薬物と副作用の組合せで正しいのはどれか。1つ選べ。

- a シスプラチン ————— 歯肉増殖症
- b ニフェジピン ————— 脱毛
- c アセトアミノフェン ————— 口腔乾燥症
- d ジクロフェナクナトリウム ——— 喘息発作

[問題 14] 心臓の冠状動脈の模式図を示す。矢印は血栓を示す。



斜線部の領域にみられるのはどれか。1つ選べ。

- a 充血
- b 梗塞
- c 肥大
- d うっ血

[問題 15] 急性壊死性潰瘍性歯肉炎の病変部から分離された細菌のグラム染色像  
(別冊午後 No. 4) を別に示す。

この細菌はどれか。1つ選べ。

- a *Prevotella intermedia*
- b *Actinomyces naeslundii*
- c *Fusobacterium nucleatum*
- d *Streptococcus salivarius*

別冊  
午後 No. 4 写真

[問題 16] 地域包括支援センターを設置するのはどれか。1つ選べ。

- a 国
- b 市町村
- c 都道府県
- d 福祉事務所

[問題 17] 出生時に石灰化を開始するのはどれか。1つ選べ。

- a 乳中切歯
- b 中切歯
- c 第一小臼歯
- d 第一大臼歯

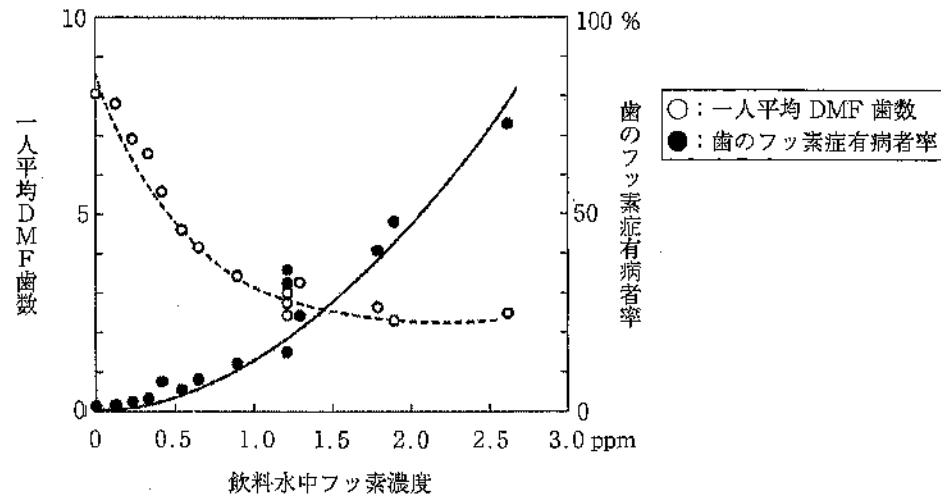
[問題 18] プラーク 1g (湿重量) あたりの細菌数はどれか。1つ選べ。

- a  $1.0 \sim 2.5 \times 10^9$  個
- b  $1.0 \sim 2.5 \times 10^{10}$  個
- c  $1.0 \sim 2.5 \times 10^{11}$  個
- d  $1.0 \sim 2.5 \times 10^{12}$  個

[問題 19] 知覚過敏予防を目的として歯磨剤に含まれる薬用成分はどれか。2つ選べ。

- a 硝酸カリウム
- b 乳酸アルミニウム
- c グリチルリチン酸
- d デキストラナーゼ

[問題 20] 地域の飲料水中フッ化物濃度に対するう蝕と歯のフッ素症の有病者率との関係を調べた研究結果を図に示す。



この研究方法はどれか。1つ選べ。

- a 縦断研究
- b 記述疫学研究
- c 臨床疫学研究
- d 介入疫学研究

[問題 21] 市町村が実施している歯周疾患検診の根拠法はどれか。1つ選べ。

- a 医療法
- b 地域保健法
- c 健康増進法
- d 高齢者の医療の確保に関する法律

[問題 22] う蝕の第一次予防に適切なのはどれか。2つ選べ。

- a フッ化ナトリウム
- b フルオロオパタイト
- c フッ化ジアンミン銀
- d モノフルオロリン酸ナトリウム

[問題 23] ある疾病の臨床検査の結果と最終診断との関係を表に示す。

		最終診断	
		疾病あり	疾病なし
臨床検査結果	陽性	18名	20名
	陰性	2名	60名

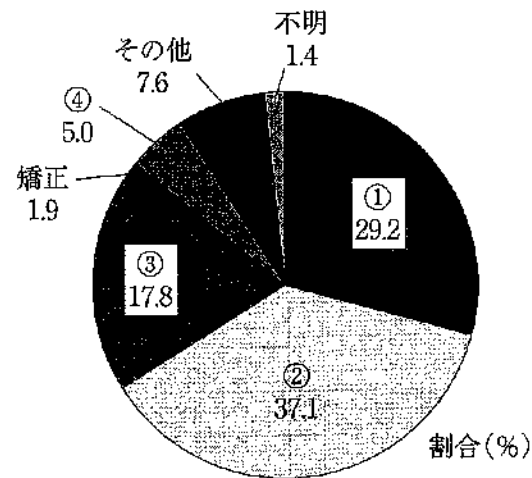
この臨床検査の特異度はどれか。1つ選べ。

- a 0.47
- b 0.75
- c 0.78
- d 0.90

[問題 24] 歯科口腔保健の推進に関する法律で規定される口腔保健支援センターの業務はどれか。1つ選べ。

- a 夜間の応急処置
- b 要介護者への訪問歯科診療
- c 地域住民に対する歯科検診
- d 歯科衛生士に対する情報提供

[問題 25] 永久歯の抜歯原因調査の結果(2018年第2回永久歯の抜歯原因調査報告書)の図を示す。



歯を失う理由、公財)8020 推進財団、第2回永久歯の抜歯原因調査(2018年)

①はどれか。1つ選べ。

- a 破折
- b う蝕
- c 歯周病
- d 埋伏歯

[問題 26] 3歳児歯科健康診査で虐待が疑われる児を発見した際の通告先はどれか。2つ選べ。

- a 保健所
- b 福祉事務所
- c 児童相談所
- d 市町村保健センター

[問題 27] 我が国が該当するのはどれか。1つ選べ。

- a 高齢社会
- b 高齢化社会
- c 超高齢社会
- d 超高齢化社会

[問題 28] 「ある年齢(X歳)の人がX歳以後生存すると期待される年数の平均を年齢X歳の平均余命という。このうち、歳の平均余命を平均寿命という。」

はどれか。1つ選べ。

- a 0
- b 1
- c 20
- d 60

[問題 29] 空気中の窒素濃度はどれか。1つ選べ。

- a 約 0.04%
- b 約 21%
- c 約 45%
- d 約 78%

[問題 30] 手用歯ブラシの交換時期の目安で適切なのはどれか。1つ選べ。

- a 2週間
- b 1か月
- c 3か月
- d 4か月

【問題 31】 スタンダードプレコーションで感染性物質として扱わないのはどれか。1つ選べ。

- a 汗
- b 涙
- c 喀痰
- d 唾液

【問題 32】 傾聴の姿勢として正しいのはどれか。2つ選べ。

- a 患者の話にうなづく。
- b 患者の表情に注目する。
- c 患者との会話の前に答えを用意する。
- d 患者の話の途中で自分の意見を言う。

【問題 33】 アルマ・アタ宣言で正しいのはどれか。1つ選べ。

- a 地域活動の強化
- b 健康的な公共政策づくり
- c 健康は生きる目的ではなく生活の資源である。
- d スローガンは「すべての人びとに健康を」である。

【問題 34】 35歳の女性。上顎左側小白歯部の鈍痛を主訴として来院した。初診時の口腔内写真(別冊午後 No. 5 A)とエックス線画像(別冊午後 No. 5 B)を別に示す。

処置方針の決定で重要な検査はどれか。2つ選べ。

- a 打診
- b 擦過診
- c 歯髄電気診
- d 動揺度検査

別冊  
午後 No. 5 A、B 写真

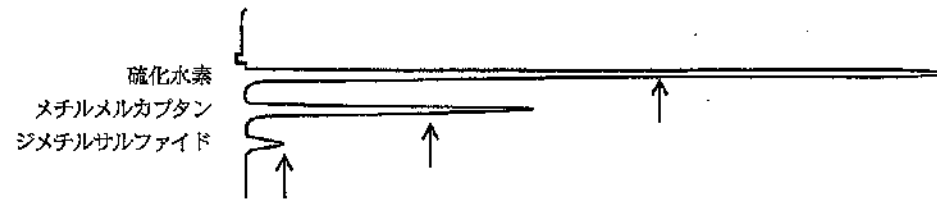
【問題 35】 80歳の女性。咀嚼困難を主訴として来院した。最近、食物の摂取が困難となり、食事に時間がかかるようになったという。実施したある検査の基準値と計測値を表に示す。

	[pa]	[ta]	[ka]
基準値(回/sec)	6.1	6.1	5.6
計測値(回/sec)	4.8	6.5	6.3

この検査から評価できるのはどれか。1つ選べ。

- a 唾液分泌能
- b 気道防御能
- c 口腔清掃の自立度
- d 舌と口唇の運動機能

【問題 36】 ある検査結果の図を示す。



行った検査法はどれか。1つ選べ。

- a PCR 検査
- b 電気泳動法
- c スパイログラム
- d ガスクロマトグラフィー

【問題 37】 う蝕部位と検査法との組合せで正しいのはどれか。2つ選べ。

- a 前歯隣接面 ——— 透照診
- b 臼歯隣接面 ——— 歯髄電気診
- c 咬合面 ——— レーザー光による検査
- d 歯頸部 ——— 咬合法エックス線検査

【問題 38】 55歳の男性。下顎左側第一大臼歯の咬合痛を主訴として来院した。慢性化膿性根尖性歯周炎と診断され、感染根管治療を行うことになった。クラウンと支台築造体除去後の口腔内写真(別冊午後 No. 6 A)とある処置後の口腔内写真(別冊午後 No. 6 B)を別に示す。

矢印で示す部分の目的はどれか。2つ選べ。

- a 歯間分離
- b 封鎖性の確保
- c 術野の汚染防止
- d 辺縁歯肉の排除

別冊  
午後 No. 6 A、B 写真

【問題 39】 30歳の男性。下顎左側臼歯部の冷水痛を主訴として来院した。5の遠心部に食片が滞留するという。自発痛はなく5は一過性の冷水痛を示す。間接覆髄法を行うことになった。初診時の口腔内写真(別冊午後 No. 7 A)とエックス線画像(別冊午後 No. 7 B)を別に示す。

治療に用いるのはどれか。2つ選べ。

- a MTA セメント
- b 水酸化カルシウム製剤
- c 次亜塩素酸ナトリウム
- d 酸化亜鉛ユージノールセメント

別冊  
午後 No. 7 A、B 写真

[問題 40] 50歳の女性。慢性歯周炎と診断し、歯周基本治療を行った。再評価後の残存ポケットに薬剤を適用した。使用した薬剤(別冊午後 No. 8 A)と適用中の口腔内写真(別冊午後 No. 8 B)を別に示す。

この薬剤の特徴どれか。2つ選べ。

- a SPT で用いられる。
- b 歯周基本治療の1つである。
- c 歯周組織の再生に有効である。
- d ペニシリン系の抗菌薬である。

別冊  
午後 No. 8 A、B 写真

[問題 41] 器具の写真(別冊午後 No. 9)を別に示す。

次亜塩素酸ナトリウム溶液を入れて行う処置はどれか。1つ選べ。

- a 根管貼薬
- b 根管洗浄
- c う窩の消毒
- d ポケット洗浄

別冊  
午後 No. 9 写真

[問題 42] 70歳の男性。歯周治療終了後、SPT(supportive periodontal therapy)に移行することになった。移行時の口腔内写真(別冊午後 No. 10 A)とエックス線画像(別冊午後 No. 10 B)を別に示す。

SPT 期間中に前歯部で発生するリスクが高いのはどれか。2つ選べ。

- a 食片圧入
- b 歯根破折
- c 暫間固定の破損
- d 歯肉縁上歯石の付着

別冊  
午後 No. 10 A、B 写真

[問題 43] 脱落した歯根完成永久歯を再植する前に用いる保存液で適切なのはどれか。2つ選べ。

- a 牛乳
- b 生理食塩液
- c EDTA 溶液
- d 次亜塩素酸ナトリウム溶液

[問題 44] 32歳の女性。下顎左側小白歯部の舌感不良を主訴として来院した。初診時の口腔内写真(別冊午後 No. 11)を別に示す。

主訴の原因として考えられるのはどれか。2つ選べ。

- a 修復物の脱離
- b 硬固物の習慣的摂取
- c 不適切なブラッシング
- d 酸性食品の習慣的摂取

別冊  
午後 No. 11 写真

[問題 45] 全部床義歯製作中の側貌写真(別冊午後 No.12)を別に示す。

Camper(カンペル)平面の基準点はどれか。2つ選べ。

- a ①
- b ②
- c ③
- d ④

別冊  
午後 No.12 写真

[問題 46] 75歳の女性。全部床義歯の不適合による咀嚼困難を主訴として来院した。検査の結果、新義歯を製作することになった。製作過程で行ったある操作の写真(別冊午後 No.13)を別に示す。

この操作の目的はどれか。2つ選べ。

- a 顎堤部の粘膜調整
- b 顎堤部粘膜面の保護
- c 顎堤粘膜形態の再現
- d 機能運動に調和した辺縁形態の形成

別冊  
午後 No.13 写真

[問題 47] 34歳の男性。下顎右側第一小臼歯に陶材焼付冠を製作することになった。支台歯形成後のある操作の写真(別冊午後 No.14)を別に示す。

この操作を行うにあたり適切なのはどれか。2つ選べ。

- a 無影灯の光で明度を保つ。
- b 自然光に近い色温度を確保する。
- c エアシリンジで歯を完全に乾燥させる。
- d 隣接歯だけでなく反対側同名歯も参考にする。

別冊  
午後 No.14 写真

[問題 48] 装着前の口腔内写真(別冊午後 No.15 A)と床義歯の写真(別冊午後 No.15 B)を別に示す。

装着されるのはどれか。1つ選べ。

- a ①
- b ②
- c ③
- d ④

別冊  
午後 No.15 A、B 写真

[問題 49] 17歳の女子。舌下面の腫瘍を主訴として来院した。1か月前に気付いたが放置していたところ、徐々に増大してきたという。腫瘍は無痛性で弾性軟である。初診時の口腔内写真(別冊午後 No.16)を別に示す。

考えられるのはどれか。1つ選べ。

- a 膿瘍
- b 血管腫
- c 線維腫
- d 粘液嚢胞

別冊  
午後 No.16 写真

[問題 50] 33歳の女性。下顎左側前歯部の膨隆を主訴として来院した。同部の唇側と舌側の歯槽部に膨隆を認める。エックス線画像(別冊午後 No.17)を別に示す。

疑われるのはどれか。1つ選べ。

- a 舌がん
- b 歯牙腫
- c 含菌性嚢胞
- d エナメル上皮腫

別冊  
午後 No.17 写真

[問題 51] TNM分類でMが示すのはどれか。1つ選べ。

- a 遠隔転移の有無
- b 原発腫瘍の大きさ
- c 所属リンパ節転移の有無
- d 良性腫瘍と悪性腫瘍との鑑別

[問題 52] アデノイド肥大でみられるのはどれか。1つ選べ。

- a 鼻呼吸
- b 口輪筋の緊張
- c 上顎歯列の狭窄
- d 上顎切歯の舌側傾斜

[問題 53] 口腔内写真(別冊午後 No.18)を別に示す。

診断で正しい組合せはどれか。1つ選べ。

大臼歯関係      オーバーバイト

- a Angle I級 ———— 大きい
- b Angle I級 ———— 小さい
- c Angle II級 ———— 大きい
- d Angle III級 ———— 大きい

別冊  
午後 No.18 写真

[問題 54] エックス線画像(別冊午後 No.19)を別に示す。

評価できるのはどれか。2つ選べ。

- a 口唇の突出度
- b 咬合平面の傾斜
- c 上顎骨の左右対称性
- d 中切歯の近遠心的傾斜

別冊  
午後 No.19 写真

【問題 55】 ある矯正装置を装着した口腔内写真(別冊午後 No.20)を別に示す。

この装置によって期待できる効果はどれか。1つ選べ。

- a 上顎骨の前方成長促進
- b 上顎歯列弓の側方拡大
- c 上顎中切歯の唇側傾斜移動
- d 上顎第一大臼歯の遠心歯体移動

別冊  
午後 No.20 写真

【問題 56】 3歳の男児。歯の変色を主訴として来院した。2週前から徐々に変化してきたが、現在痛みと動揺はない。先天性疾患の既往もないという。初診時の口腔内写真(別冊午後 No.21)を別に示す。

変色の原因で考えられるのはどれか。1つ選べ。

- a 歯の外傷
- b 抗菌薬の使用
- c フッ化物の過剰摂取
- d 乳歯の根尖性歯周炎

別冊  
午後 No.21 写真

【問題 57】 4歳の男児。口腔内の疼痛を主訴として来院した。3日前に発熱したが現在は解熱しており、口腔内外に水疱がみられる。初診時の口腔内写真(別冊午後 No.22 A)と手掌の写真(別冊午後 No.22 B)を別に示す。

原因と考えられるのはどれか。2つ選べ。

- a エンテロウイルス
- b 単純疱疹ウイルス
- c ムンプスウイルス
- d コクサッキーウイルス

別冊  
午後 No.22 A、B 写真

【問題 58】 23歳の女性。う蝕治療を希望して来院した。脳性麻痺と診断されている。歯科治療時の姿勢(別冊午後 No.23)を別に示す。

この姿勢の目的はどれか。2つ選べ。

- a 転落の防止
- b 低血圧の予防
- c 原始反射の抑制
- d 深部静脈血栓症の予防

別冊  
午後 No.23 写真

【問題 59】 咀嚼時に食物が口腔外にこぼれるのを防ぐのに最も関与するのはどれか。1つ選べ。

- a 笑筋
- b 頬筋
- c 口輪筋
- d 口角挙筋


〔問題 60〕 36歳の女性。食物が飲み込めないことを主訴として来院した。製作した装置の写真(別冊午後 No.24)を別に示す。

この装置によって改善する嚥下の時期はどれか。1つ選べ。

- a 先行期
- b 準備期
- c 口腔期
- d 咽頭期

別冊  
午後 No.24 写真

〔問題 61〕 来院時の歩行状態を図に示す。



最も疑われる疾患はどれか。1つ選べ。

- a 脳梗塞
- b 関節リウマチ
- c パーキンソン病
- d 筋ジストロフィー

〔問題 62〕 嚥下障害のスクリーニングに用いられるのはどれか。1つ選べ。

- a 嚥下造影検査
- b 嚥下超音波検査
- c 嚥下内視鏡検査
- d 改訂水飲みテスト

〔問題 63〕 デンタルミラーの役割でないのはどれか。1つ選べ。

- a 投 影
- b 反 射
- c 排 除
- d 把 持

〔問題 64〕 Miller の動揺度を測定している写真 (別冊午後 No.25) を別に示す。

適切なものはどれか。2つ選べ。

- a ①
- b ②
- c ③
- d ④

別 冊  
午後 No.25 写真

〔問題 65〕 67歳の女性。上顎右側側切歯の咬合痛を主訴として来院した。1か月前から違和感があったがそのままにしていたという。初診時の口腔内写真 (別冊午後 No.26) を別に示す。

観察できるのはどれか。1つ選べ。

- a クレフト
- b フィステル
- c フェストゥーン
- d グラインディング

別 冊  
午後 No.26 写真

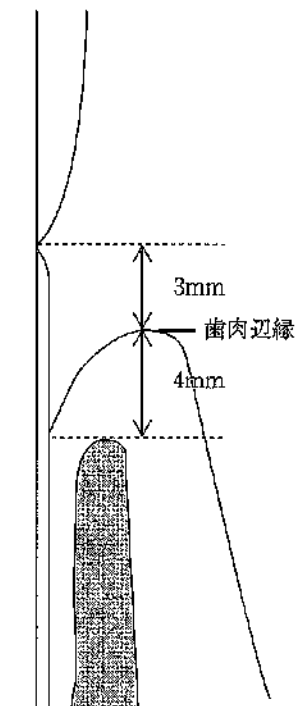
〔問題 66〕 プローブの写真 (別冊午後 No.27) を別に示す。

CPI 検査に用いられるのはどれか。1つ選べ。

- a ①
- b ②
- c ③
- d ④

別 冊  
午後 No.27 写真

〔問題 67〕 プロービング時の図を示す。



クリニカルアタッチメントレベルはどれか。1つ選べ。

- a 3mm
- b 4mm
- c 7mm
- d 8mm

【問題 68】 歯周炎と相互に影響を及ぼすのはどれか。1つ選べ。

- a 白血病
- b 糖尿病
- c 高血圧症
- d 誤嚥性肺炎

【問題 69】 健康な歯肉でみられるのはどれか。1つ選べ。

- a クレフト
- b フェストウーン
- c アプフラクション
- d ステップリング

【問題 70】 シャープニング後の切れ味の確認に用いるのはどれか。2つ選べ。

- a ルーペ
- b テスト棒
- c 油性サインペン
- d セラミックストーン

【問題 71】 グレーシー型キュレット操作の写真(別冊午後 No.28)を別に示す。

歯面と操作角度で正しいのはどれか。1つ選べ。

- a ①
- b ②
- c ③
- d ④

別冊  
午後 No.28 写真

【問題 72】 スケーリング時の偶発事故防止策はどれか。1つ選べ。

- a 刃部は鈍にしておく。
- b ラバーダムを装着する。
- c 硬組織に手指を固定する。
- d 痛みを感じたら自由に合図させる。

【問題 73】 歯周病のリスクファクターで宿主因子の炎症増悪因子はどれか。2つ選べ。

- a 歯石
- b 性別
- c 口呼吸
- d 食片圧入

【問題 74】 う蝕の活動性試験で唾液緩衝能を評価するのはどれか。2つ選べ。

- a Hadley test
- b Dreizen test
- c Enamel Biopsy
- d Dentobuff®-Strip

【問題 75】 う蝕予防を目的としたフッ化物応用法とフッ化物濃度との組合せで正しいのはどれか。2つ選べ。

- a フッ化物歯面塗布 ————— 900ppmF
- b フッ化物洗口 ————— 250ppmF
- c フッ化物配合歯磨剤 ———— 1,500ppmF
- d 水道水フッ化物添加 ———— 5ppmF

[問題 76] 1歳10か月の男児。う蝕予防を希望して来院した。予防処置を行うために準備した器材の写真(別冊午後 No.29)を別に示す。

応用するのはどれか。1つ選べ。

- a 予防填塞材
- b フッ化物洗口剤
- c ポリッシングペースト
- d ゲル状フッ化物歯面塗布剤

別冊  
午後 No.29 写真

[問題 77] 8歳の女児。う蝕予防処置を希望して来院した。下顎左側第一大臼歯に光硬化型ガラスイオノマーセメントを用いて小窩裂溝填塞を行うことになった。処置中の写真(別冊午後 No.30)を別に示す。

次に行うのはどれか。1つ選べ。

- a 研磨
- b 填塞
- c ラバーダム除去
- d パーニッシュ塗布

別冊  
午後 No.30 写真

[問題 78] 歯科保健指導で問題解決を行う際に適切なのはどれか。2つ選べ。

- a 目標には期限を設定する。
- b 対象者の目指すゴールは同じである。
- c 計画の立案は歯科衛生士主体で行う。
- d 複数ある問題には優先順位を決定する。

[問題 79] OHI-S(Greene & Vermillion)と GI(Löe & Silness)に共通する診査対象歯はどれか。2つ選べ。

- a 16
- b 26
- c 36
- d 46

[問題 80] 喫煙がリスクファクターとなるのはどれか。2つ選べ。

- a 膠原病
- b 血友病 A
- c 口腔がん
- d 慢性閉塞性肺疾患(COPD)

[問題 81] 50歳の女性。下顎左側第一大臼歯の欠損による咀嚼困難を主訴として来院した。診察の結果、固定性ブリッジによる治療が行われた。器材の写真(別冊午後 No.31)を別に示す。

固定性ブリッジ基底面の口腔清掃指導に用いるのはどれか。1つ選べ。

- a ①
- b ②
- c ③
- d ④

別冊  
午後 No.31 写真

【問題 82】 食品添加物はどれか。2つ選べ。

- a 卵
- b 牛乳
- c クエン酸
- d キシリトール

【問題 83】 高齢者の栄養評価と評価内容との組合せで正しいのはどれか。2つ選べ。

- a SGA ————— 脱水
- b Body Mass Index ——— 体脂肪量
- c 血清アルブミン値 ——— 血清蛋白
- d 体重変化率 ————— 栄養状態の変化

【問題 84】 小学校高学年を対象とした集団歯科保健指導を行うことになった。

特に留意すべきなのはどれか。2つ選べ。

- a 第一大臼歯のう蝕予防
- b 第二大臼歯のう蝕予防
- c 咀嚼と体の健康の関わり
- d 食後の歯・口腔清掃の習慣付け

【問題 85】 欠乏によって味覚障害をきたすのはどれか。2つ選べ。

- a 鉄
- b 銅
- c 亜鉛
- d フッ素

【問題 86】 終末期の高齢者に対する口腔健康管理の目的はどれか。1つ選べ。

- a 咬合力の増大
- b 咬合高径の維持
- c 誤嚥性肺炎の予防
- d セルフケアの確立

【問題 87】 10歳の女兒。定期健診を希望して来院した。口腔内診査後、プラークの染め出しを行った。染め出し前後の口腔内写真(別冊午後 No.32 A、B)を別

に示す。  
指導内容で適切なのはどれか。2つ選べ。

- a 歯列の凹凸に注意する。
- b 歯頸部を意識して磨く。
- c 歯肉溝にはバス法を指導する。
- d 隣接面には歯間ブラシを用いる。

別冊 午後 No.32 A、B 写真
-----------------------

【問題 88】 妊婦への歯科治療で合併症のリスクが低い時期はどれか。1つ選べ。

- a 妊娠 5～10週
- b 妊娠 11～15週
- c 妊娠 16～27週
- d 妊娠 28～34週

【問題 89】 ロコモティブシンドロームが疑われる症状はどれか。1つ選べ。

- a 物忘れがひどい。
- b 字がかすんでみえる。
- c 食事の際にむせやすい。
- d 家の中でつまづきやすい。

【問題 90】 問題解決指向型診療録における SOAP の「A」にあたる事項はどれか。1つ選べ。

- a 鑑別診断
- b 検査所見
- c 指導計画
- d 治療方針

【問題 91】 粘膜の消毒に用いるのはどれか。1つ選べ。

- a 普通石けん
- b エタノール
- c グルタラル
- d ベンザルコニウム塩化物

【問題 92】 生理食塩液の濃度はどれか。1つ選べ。

- a 0.2%
- b 0.9%
- c 2.0%
- d 9.0%

【問題 93】 修復処置に用いる器材の写真(別冊午後 No.33)を別に示す。

使用目的はどれか。2つ選べ。

- a 歯間分離
- b 封鎖性の確保
- c 歯間乳頭の保護
- d 遊離エナメル質の保護

別冊  
午後 No.33 写真

【問題 94】 高齢者の認知機能を評価するのはどれか。2つ選べ。

- a BDR
- b MMSE
- c HDS-R
- d Barthel Index

【問題 95】 器具の写真(別冊午後 No.34)を別に示す。

矯正用バンドの撤去に用いるのはどれか。1つ選べ。

- a ①
- b ②
- c ③
- d ④

別冊  
午後 No.34 写真

【問題 96】 成人の心肺蘇生法で1分間の胸骨圧迫の回数はいくつ選べ。

- a 40
- b 60
- c 80
- d 100

[問題 97] 34歳の女性。歯の変色を主訴として来院した。漂白処置を行うことになった。初診時の口腔内写真(別冊午後 No.35 A)と薬剤と装置の写真(別冊午後 No.35 B)を別に示す。

漂白処置に使用する薬剤はどれか。1つ選べ。

- a 過酸化尿素
- b 過酸化水素
- c シュウ酸カリウム
- d 過ホウ酸ナトリウム

別 冊  
午後 No.35 A、B 写真

[問題 98] 45歳の男性。下顎左側第一大臼歯の咬合痛を主訴として来院した。ラバーダム装着時の口腔内写真(別冊午後 No.36)を別に示す。

この状態で起こるのはどれか。2つ選べ。

- a 歯冠破折
- b 薬液の漏出
- c 隣接歯の損傷
- d 施術野の汚染

別 冊  
午後 No.36 写真

[問題 99] 修復物の写真(別冊午後 No.37)を別に示す。合着時に使用する器具はどれか。2つ選べ。

- a 光照射器
- b シェードガイド
- c ラバーダムクランプ
- d フェリアーのセパレーター

別 冊  
午後 No.37 写真

[問題 100] 乳歯への処置と使用器具の組合せで正しいのはどれか。2つ選べ。

- a 根管充填 ————— スプレッター
- b 乳歯既製冠修復 ————— Young のプライヤー
- c 生活歯髄切断法 ————— ラウンドバー
- d コンポジットレジン冠修復 ————— 金冠バサミ

[問題 101] 歯周外科に使用する器具(別冊午後 No.38)を別に示す。

新付着術(ENAP)に用いるのはどれか。2つ選べ。

- a ①
- b ②
- c ③
- d ④

別 冊  
午後 No.38 写真

【問題 102】 嘔吐反射の強い患者への上下顎印象採得で適切な対応はどれか。2つ  
選べ。

- a 表面麻酔を行う。
- b 上顎から先に行う。
- c ファーラー位で行う。
- d 鼻で呼吸するよう指示する。

【問題 103】 パノラマエックス線画像(別冊午後 No.39)を別に示す。

前歯部の像が不鮮明となった原因はどれか。1つ選べ。

- a 開口位で撮影した。
- b 撮影中に患者が動いた。
- c 顎骨を左右非対称性に位置付けた。
- d 歯列を断層域よりも前方に位置付けた。

別冊  
午後 No.39 写真

【問題 104】 50歳の女性。左側の咀嚼困難を主訴として来院した。クラウンを製  
作することになった。印象採得時の口腔内写真(別冊午後 No.40)を別に示す。

印象採得時の留意点はどれか。2つ選べ。

- a 辺縁歯肉を圧排する。
- b シリンジの印象材の温度を確認する。
- c 初期硬化してからトレーを圧接する。
- d シリンジで歯頸部に断続的に注入する。

別冊  
午後 No.40 写真

【問題 105】 器具の写真(別冊午後 No.41)を別に示す。

この器具を使用する窩洞はどれか。1つ選べ。

- a 1 級
- b 2 級
- c 3 級
- d 5 級

別冊  
午後 No.41 写真

【問題 106】 右片麻痺患者の寝衣交換で適切なのはどれか。1つ選べ。

- a 左から脱がせ、右から着せる。
- b 左から脱がせ、左から着せる。
- c 右から脱がせ、右から着せる。
- d 右から脱がせ、左から着せる。

【問題 107】 乳歯既製金属冠の装着に際し必要な器具の写真(別冊午後 No.42)を  
別に示す。

この器具の目的はどれか。1つ選べ。

- a 歯頸部の調整
- b 咬合面の調整
- c 既製冠の着脱
- d 冠の高さの調節

別冊  
午後 No.42 写真

[問題 108] 45歳の女性。下顎右側臼歯部欠損のためインプラント治療を希望して来院した。恐怖心が強いいため静脈内鎮静法を併用することになった。使用した機器の写真(別冊午後 No.43)を別に示す。

使用した薬物はどれか。1つ選べ。

- a 亜酸化窒素
- b リドカイン
- c フェンタニル
- d プロポフォール

別冊  
午後 No.43 写真

[問題 109] 41歳の男性。顔面の非対称と話しづらいことを主訴として来院した。昨日、起床時に右側顔面部の異常に気付いたという。初診時の口角挙上時と口唇閉鎖時の顔貌写真(別冊午後 No.44)を別に示す。

発音の際に障害される可能性のある音はどれか。2つ選べ。

- a バ
- b カ
- c パ
- d サ

別冊  
午後 No.44 写真

[問題 110] 86歳の女性。食事に時間がかかることを主訴としてグループホームの職員から訪問歯科診療の依頼があった。半年前に脳梗塞を発症したという。日常生活に支障をきたすような運動障害は認められなかったが、医療面接時に一部聞き取りにくい単語を認めた。診断の結果、ある訓練を行うことになった。訓練中の写真(別冊午後 No.45)を別に示す。

この訓練の目的はどれか。2つ選べ。

- a 呼吸機能の改善
- b 食道入口部の開大
- c 声門閉鎖機能の改善
- d 鼻咽腔閉鎖不全の改善

別冊  
午後 No.45 写真

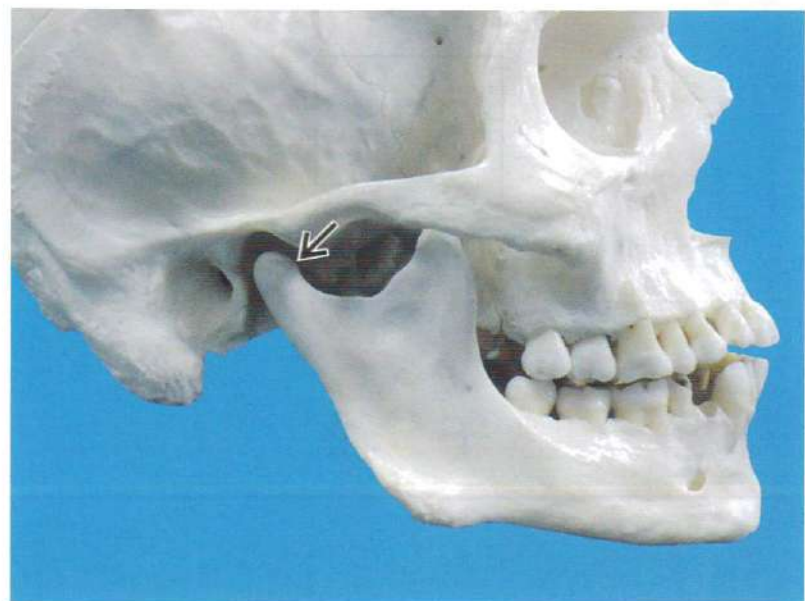331

午 後

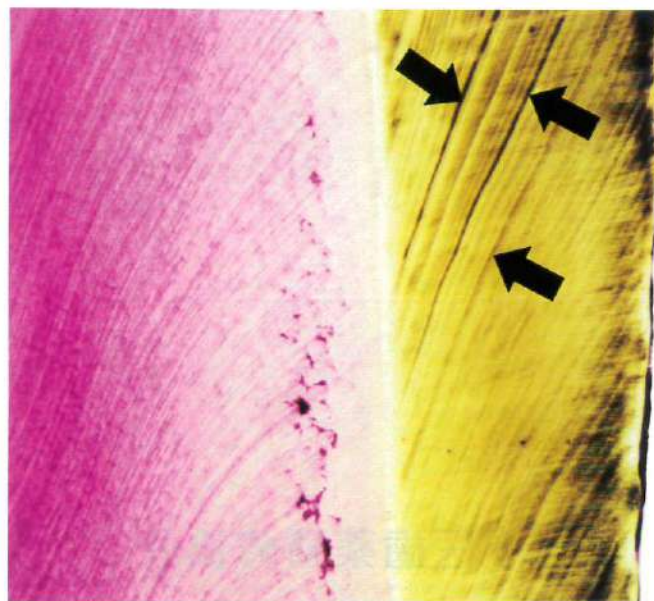
別 冊

日本医歯薬研修協会

No. 1 写真 (問題2)



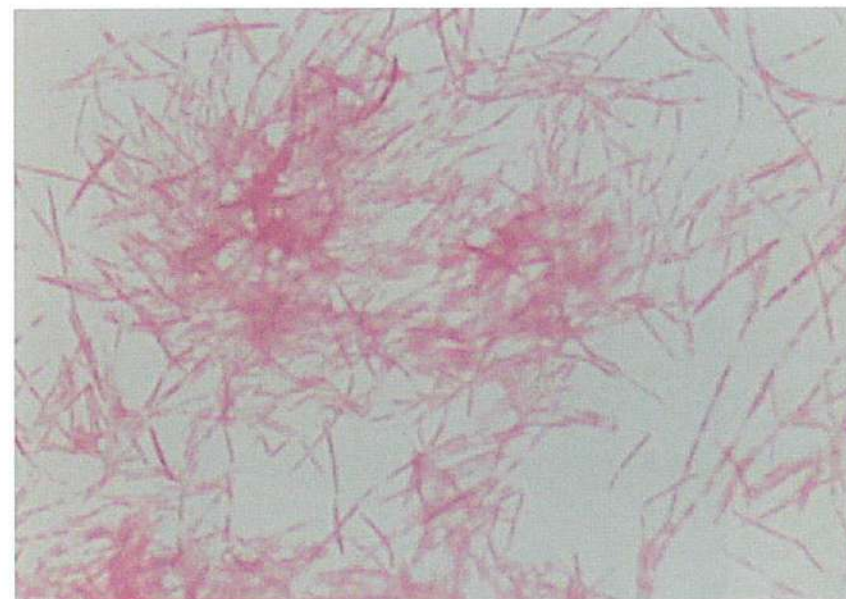
No. 2 写真 (問題5)



No. 3 写真 (問題11)

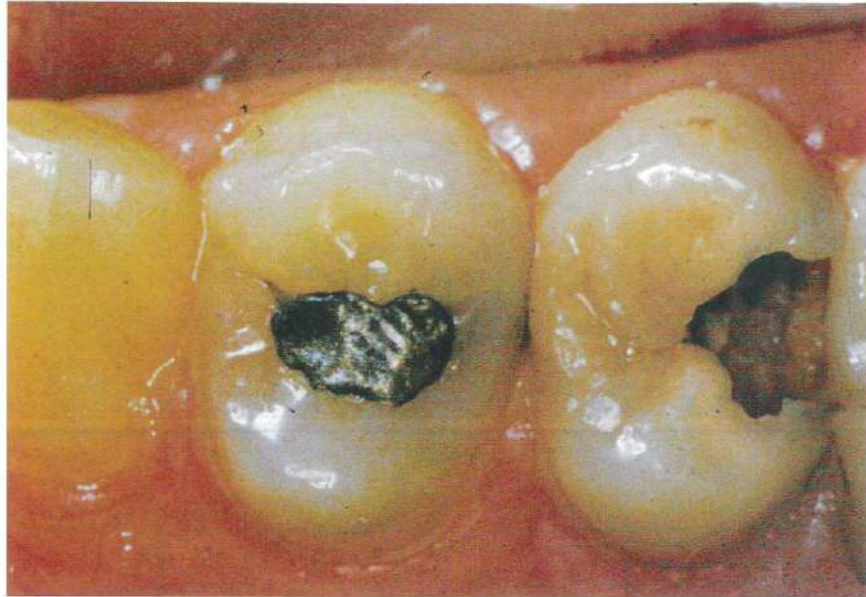- ① アトロピン 毒
- ② アトロピン 毒
- ③ アトロピン 毒
- ④ アトロピン 毒

No. 4 写真 (問題15)

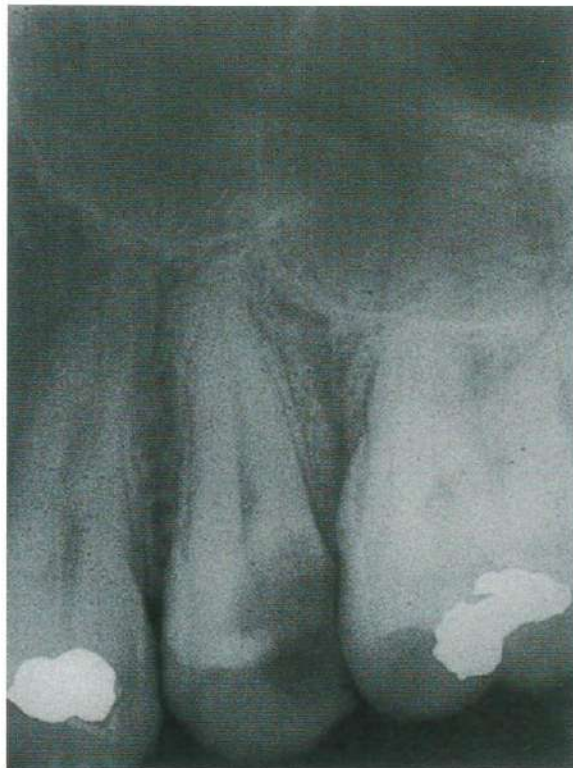

No. 5 写真 (問題 34)

A

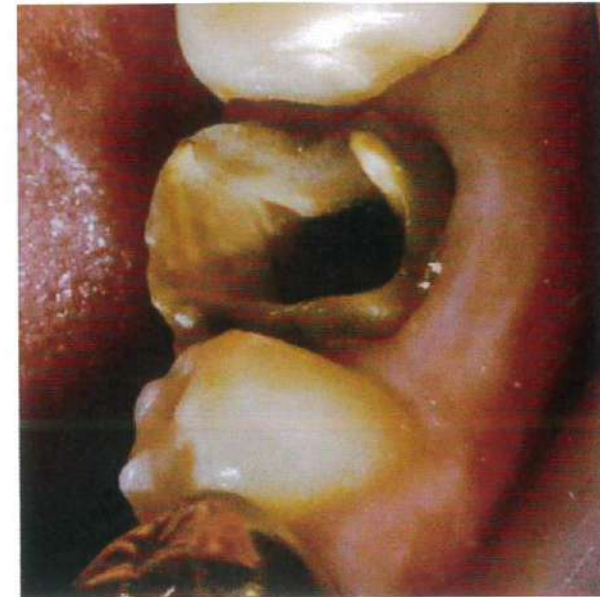

B

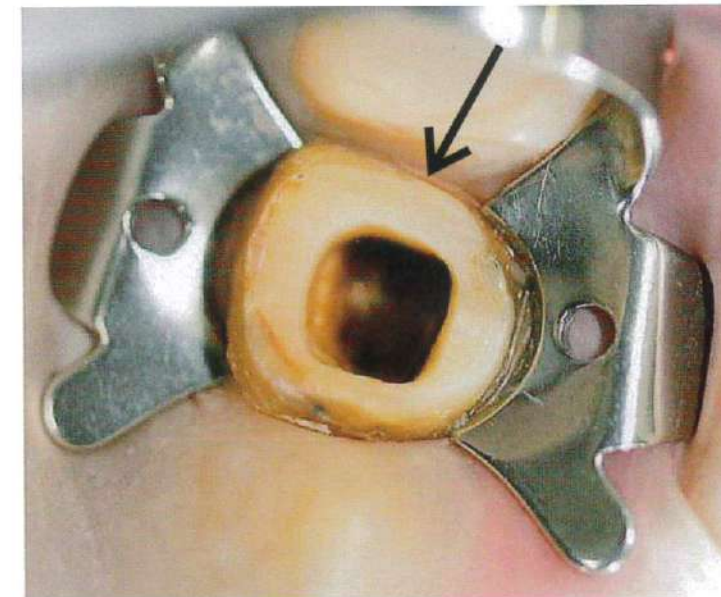


No. 6 写真 (問題 38)

A

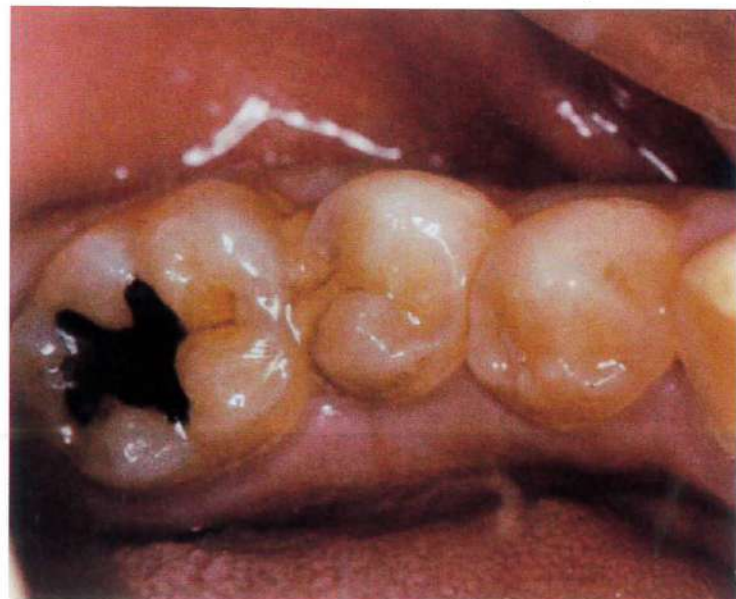

B

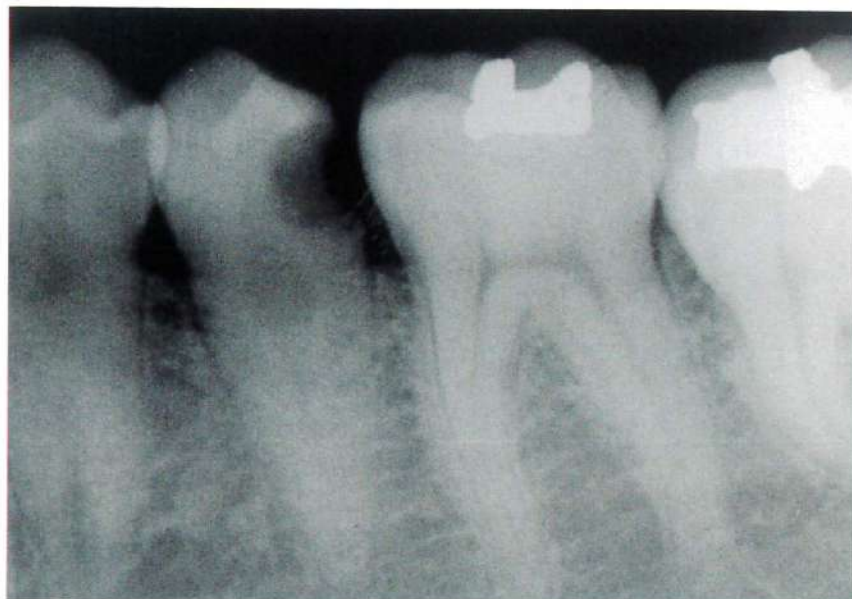

No. 7 写真 (問題 39)

A

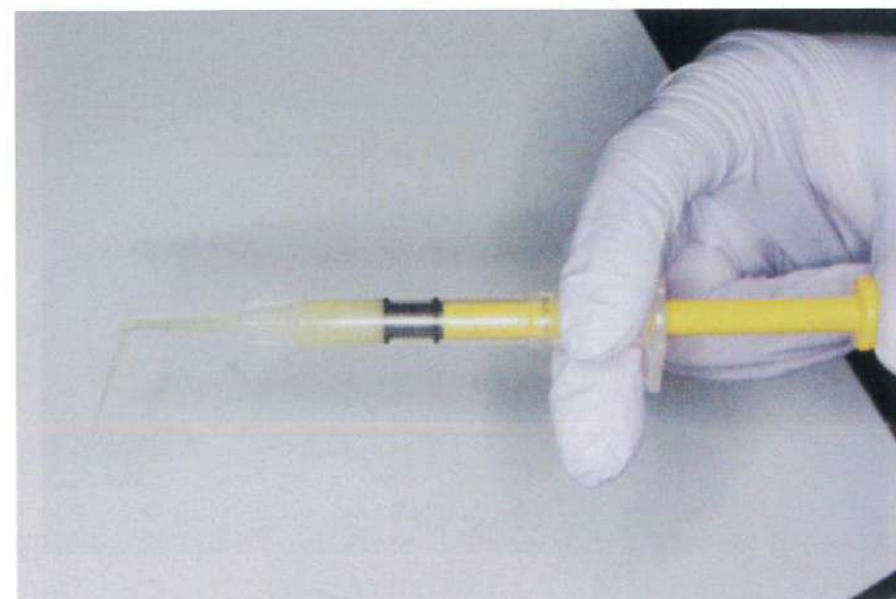


B

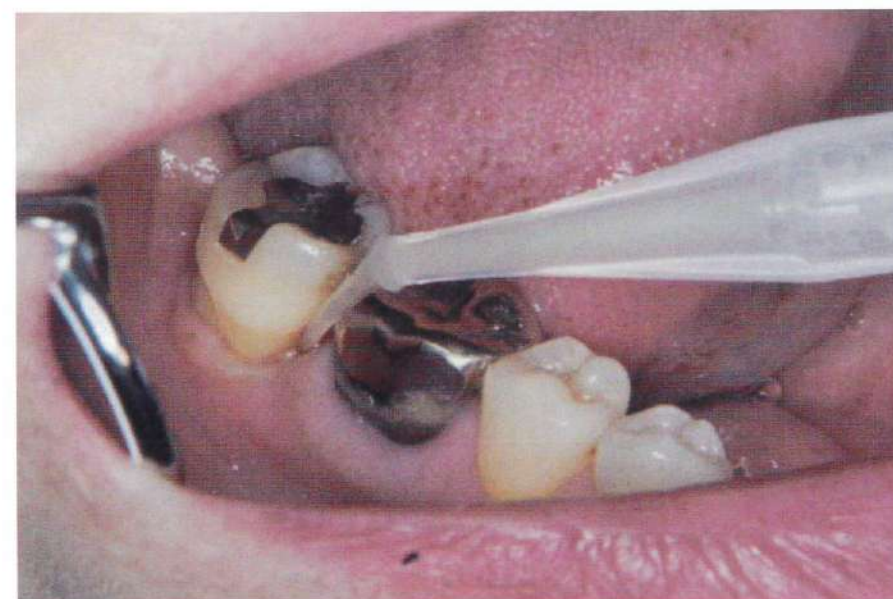

No. 8 写真 (問題 40)

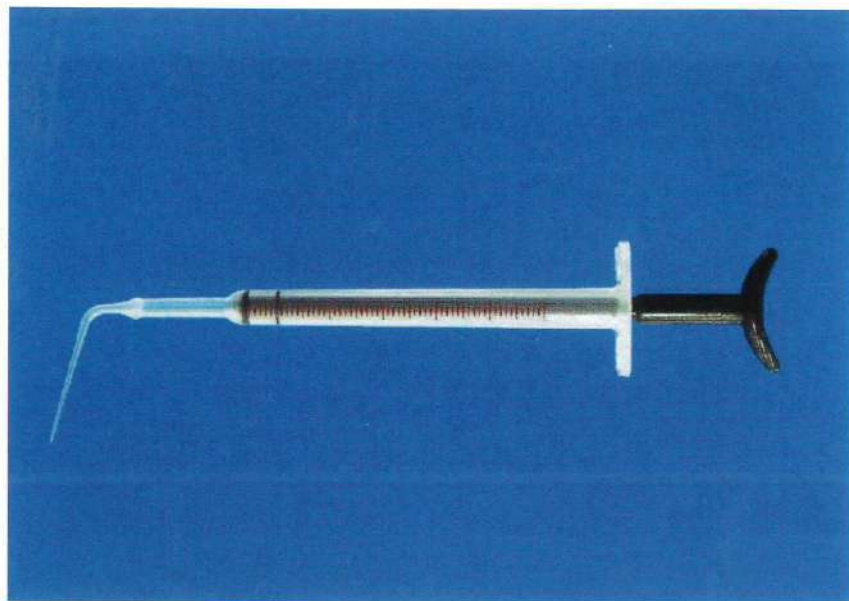
A



B

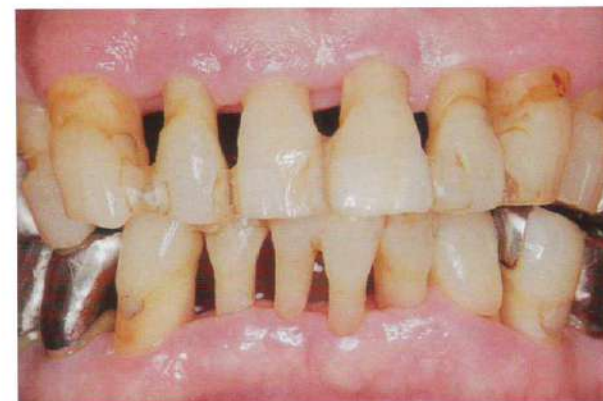

No. 9 写真 (問題41)

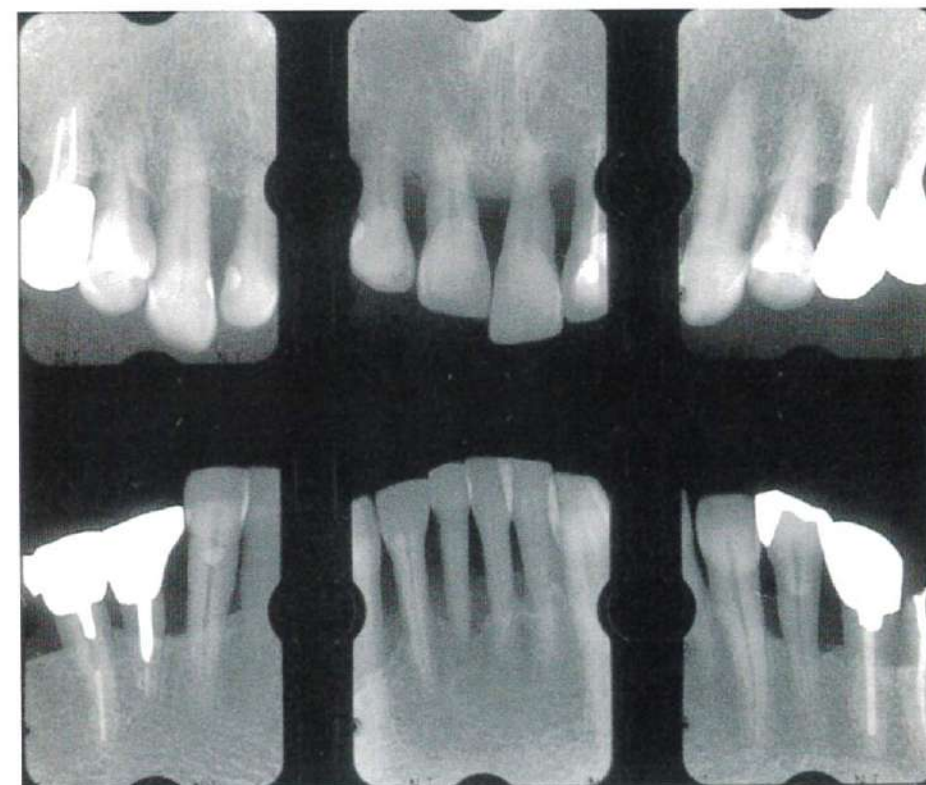


No. 10 写真 (問題42)

A

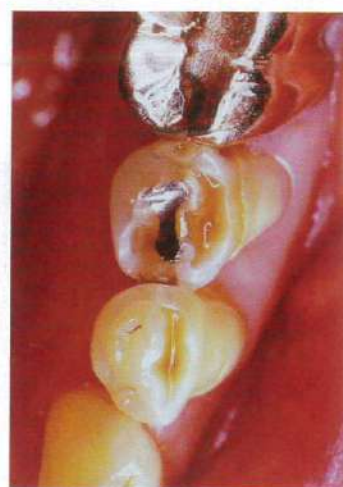
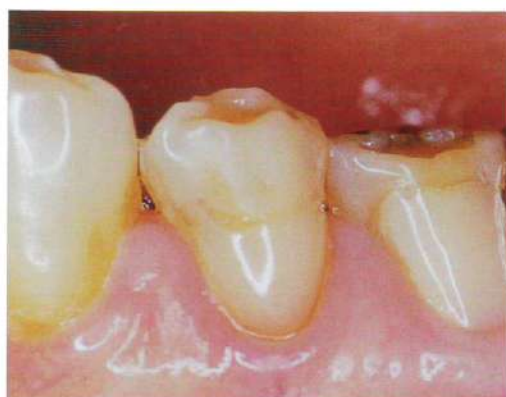

B



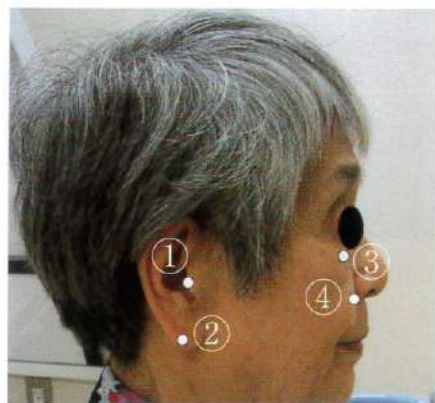
No. 11 写真

(問題 44)



No. 12 写真

(問題 45)



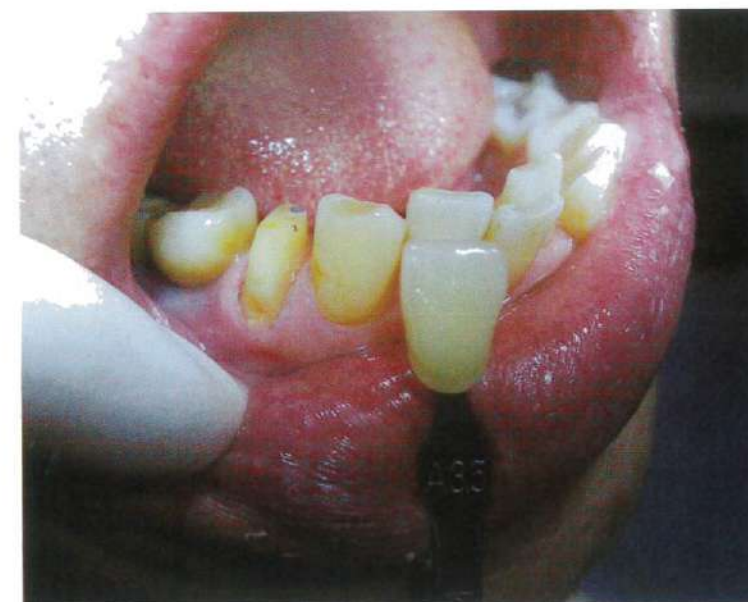No. 13 写真

(問題 46)



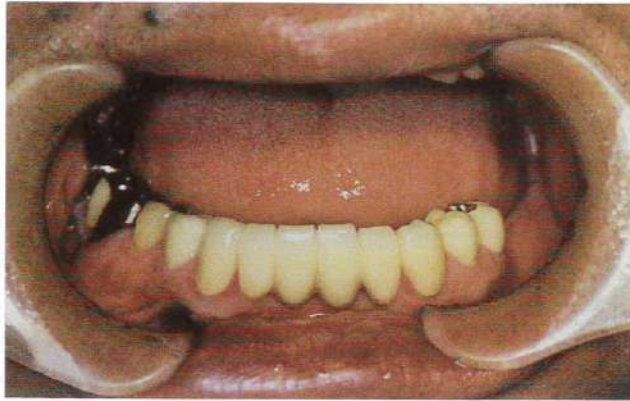
No. 14 写真

(問題 47)

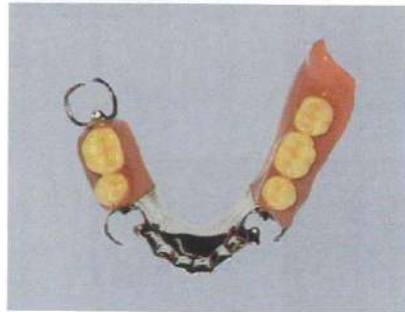

No. 15 写真 (問題 48)


A



B



①



②

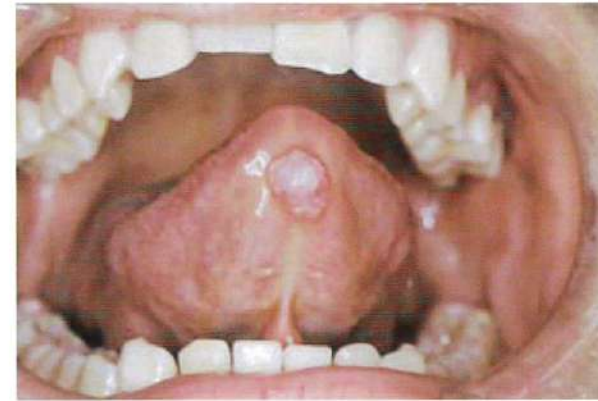

③

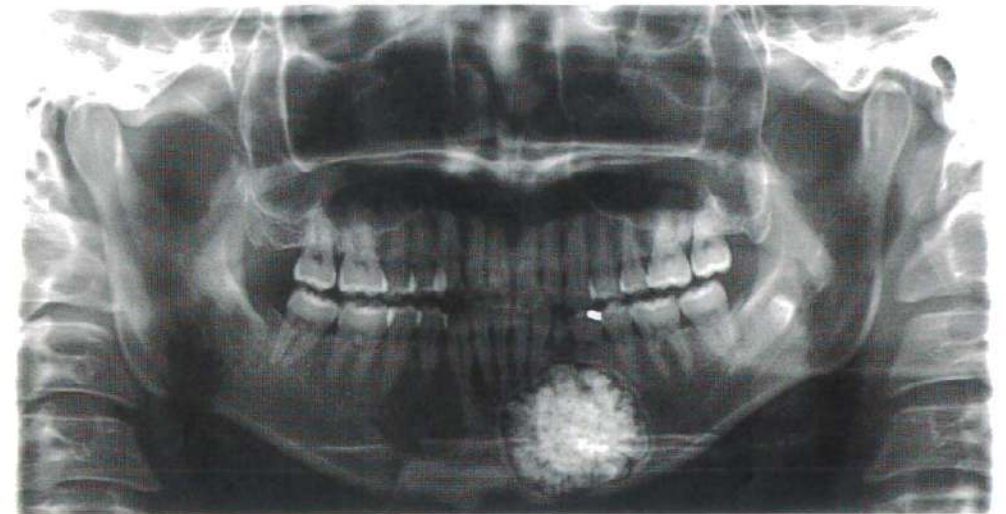

④

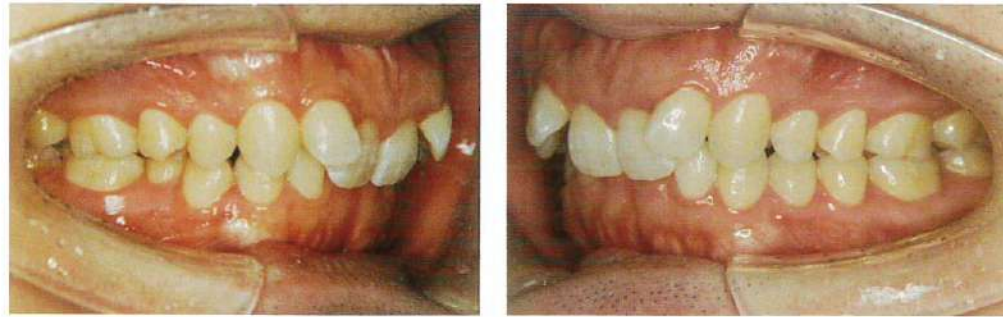
No. 16 写真 (問題 49)



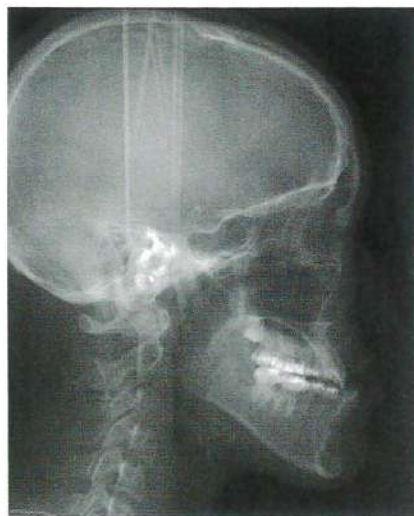No. 17 写真 (問題 50)



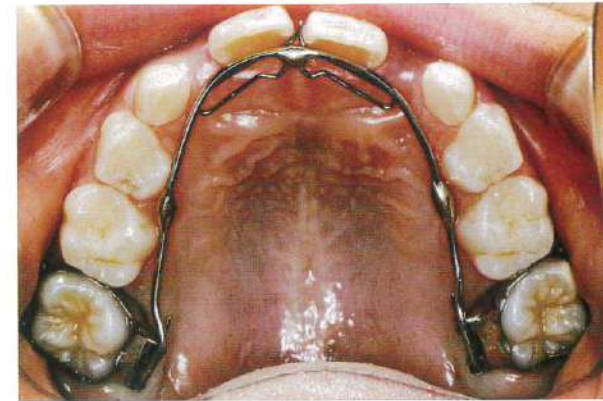
No. 18 写真 (問題 53)



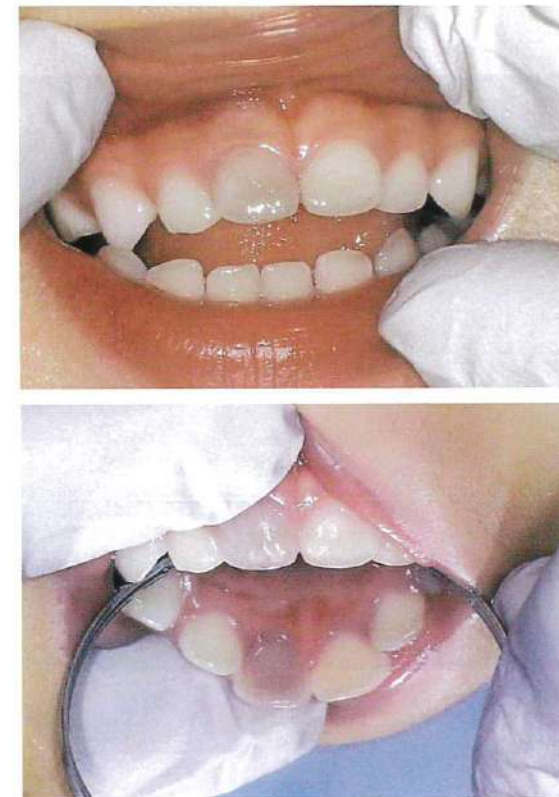No. 19 写真 (問題 54)



No. 20 写真 (問題 55)

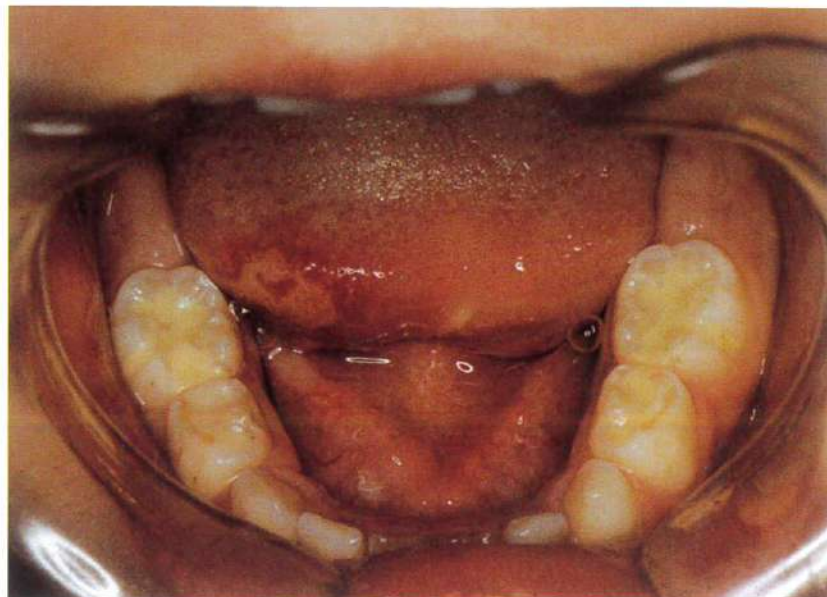


No. 21 写真 (問題 56)

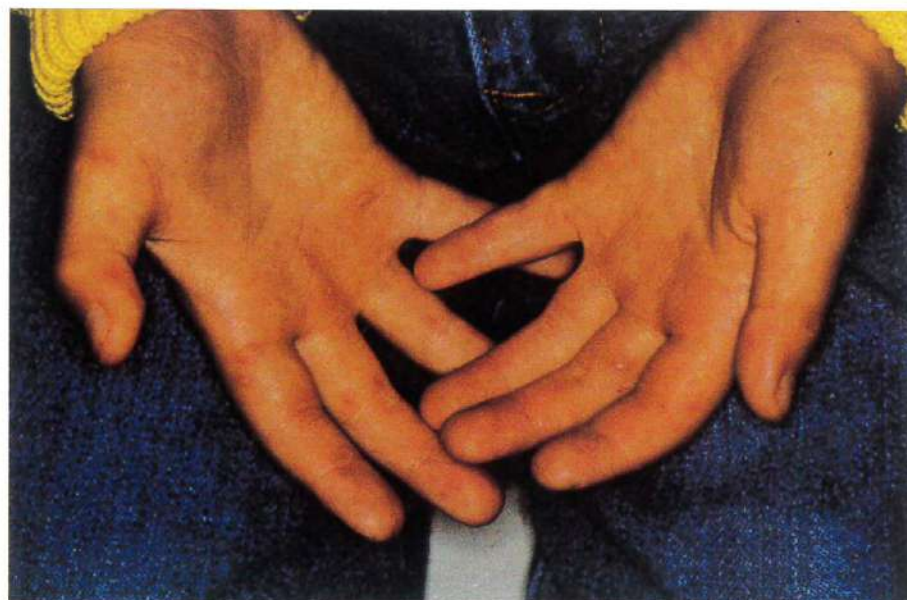

No. 22 写真 (問題 57)

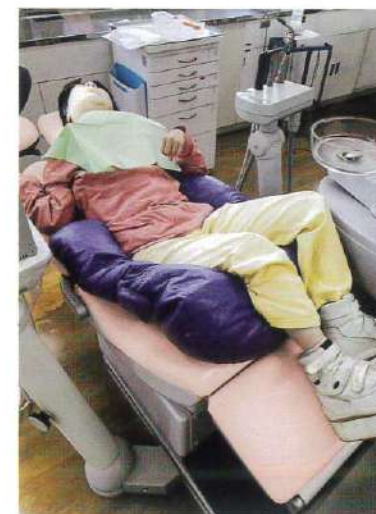A



B



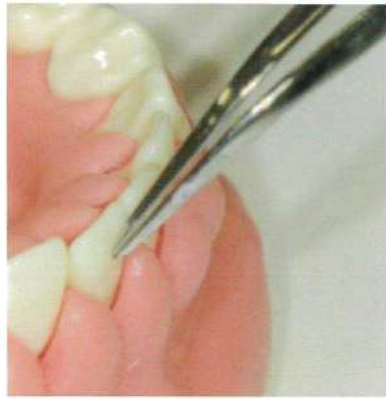No. 23 写真 (問題 58)



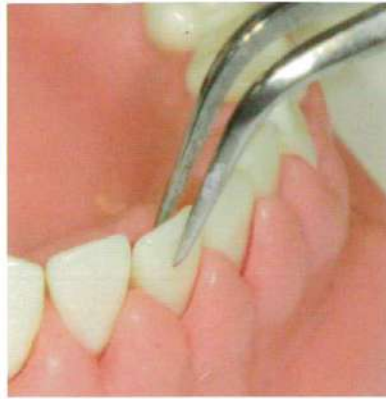No. 24 写真 (問題 60)



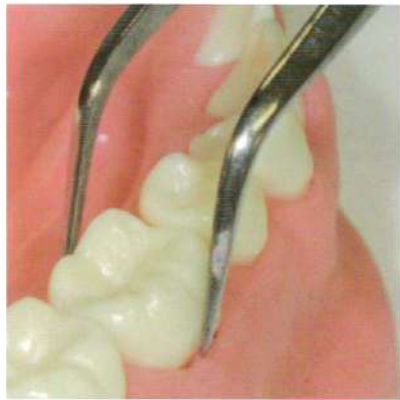No. 25 写真 (問題 64)



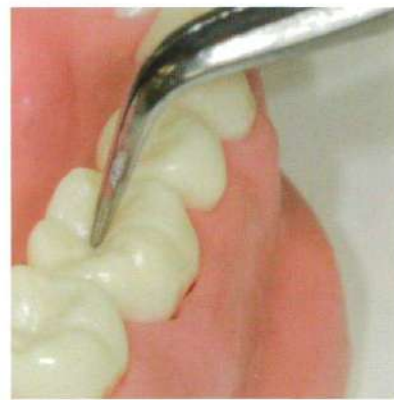①



②

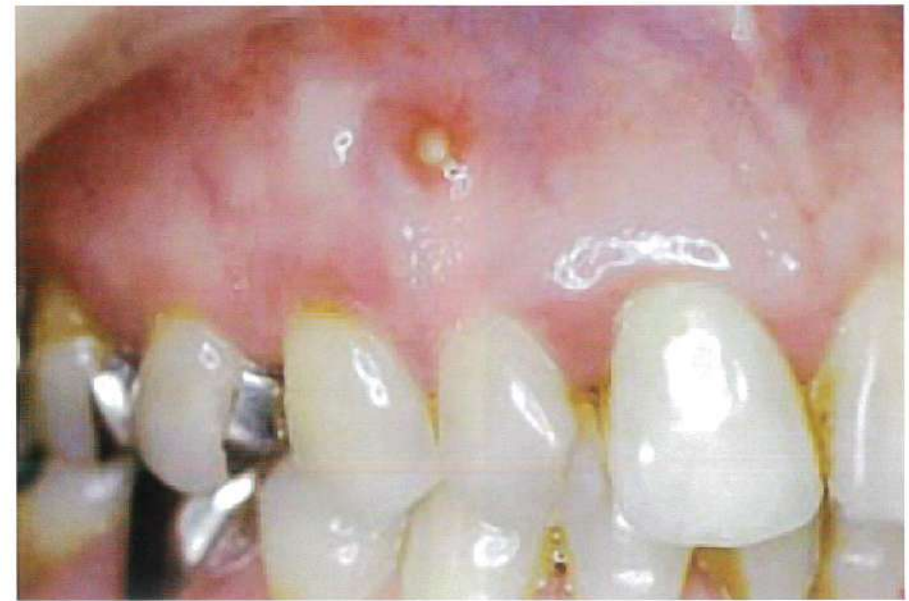

③



④

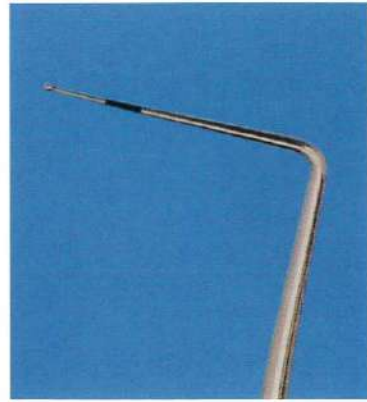No. 26 写真 (問題 65)



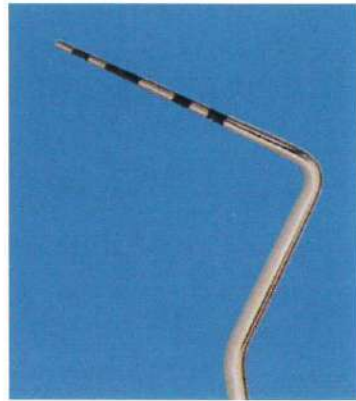No. 27 写真 (問題 66)




①



②

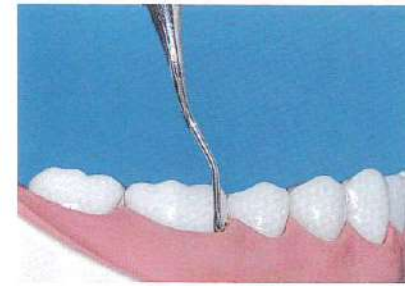


③

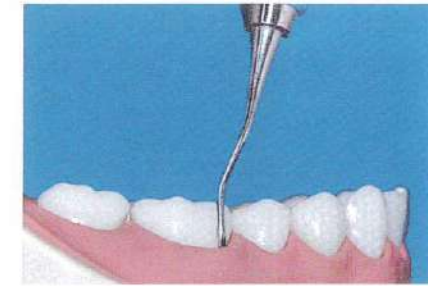


④

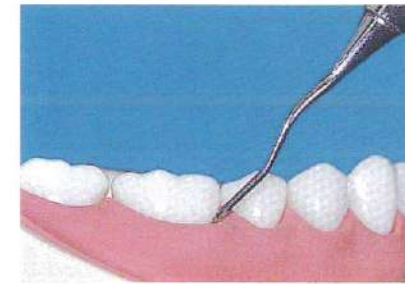
No. 28 写真 (問題 71)



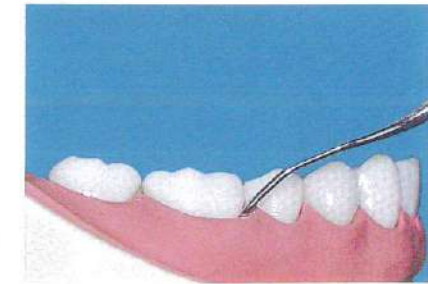
①



②

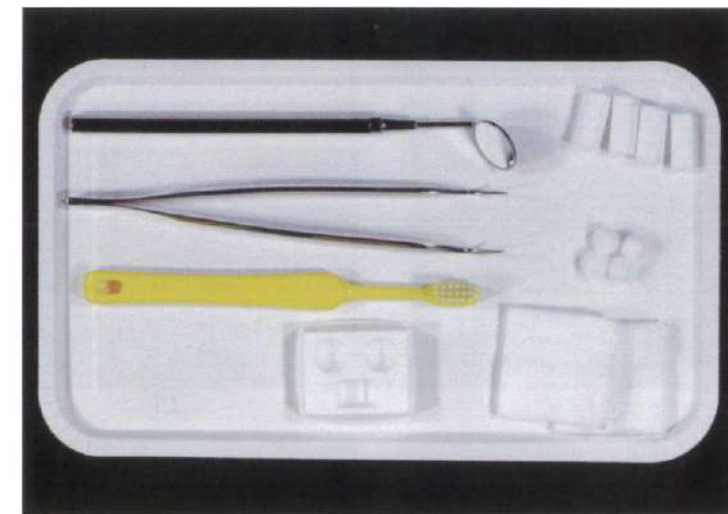


③

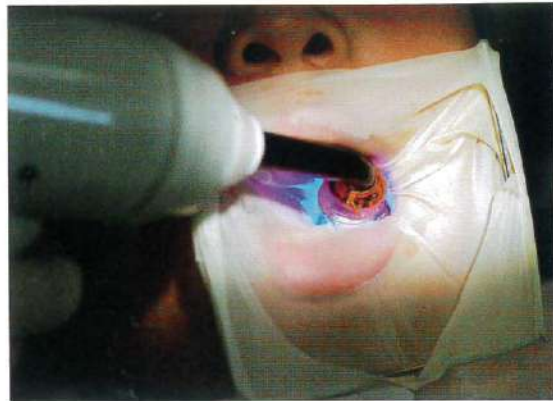

④

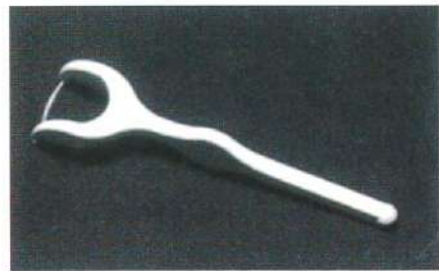No. 29 写真 (問題 76)



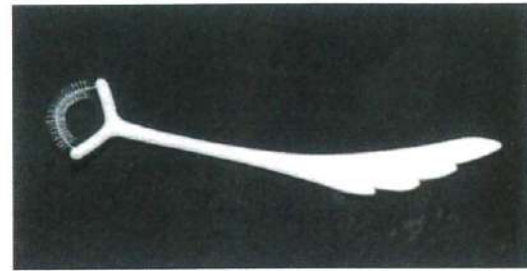
No. 30 写真 (問題 77)




No. 31 写真 (問題 81)




①



②



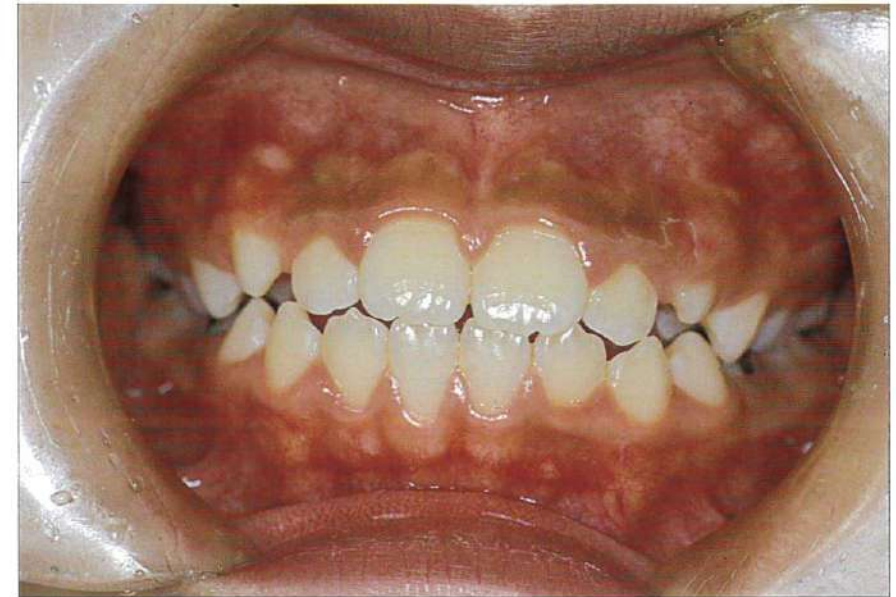③



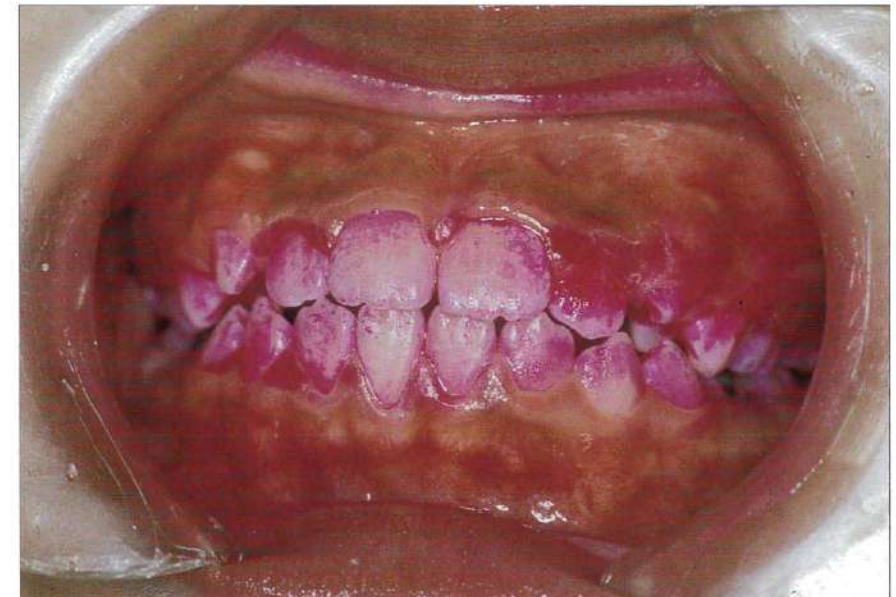④

No. 32 写真 (問題 87)


A



B



No. 33 写真 (問題 93)




No. 34 写真 (問題 95)



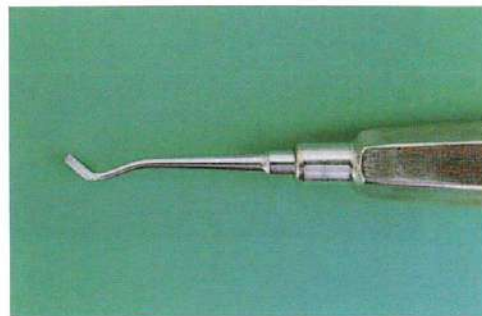①



②



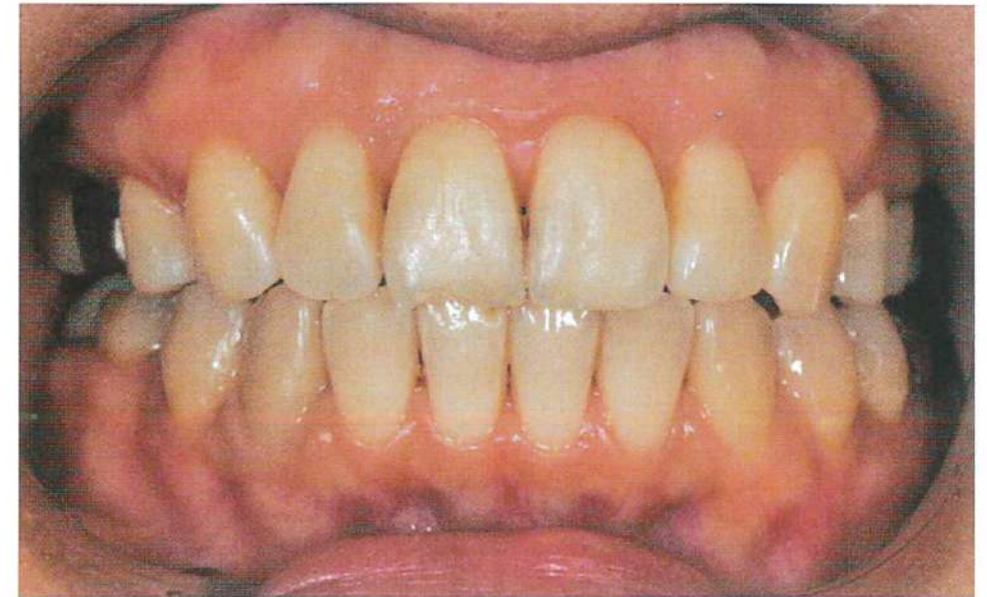③



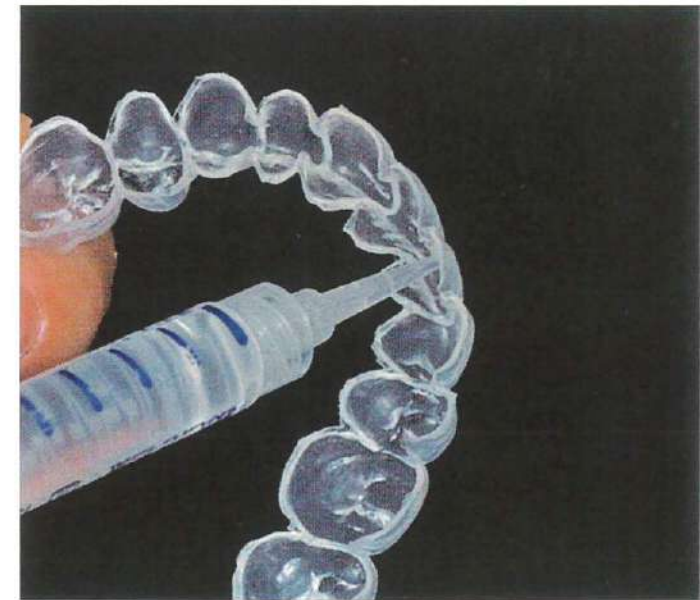④

No. 35 写真 (問題 97)

A

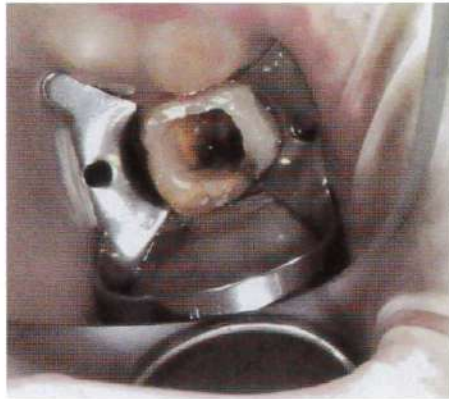

B



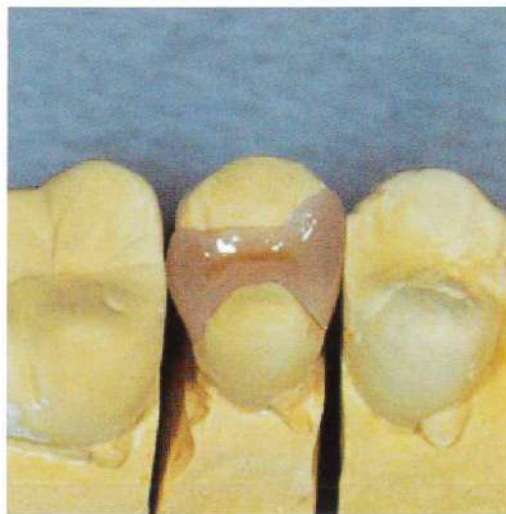No. 36 写真

(問題 98)



No. 37 写真

(問題 99)




No. 38 写真

(問題 101)



①



②

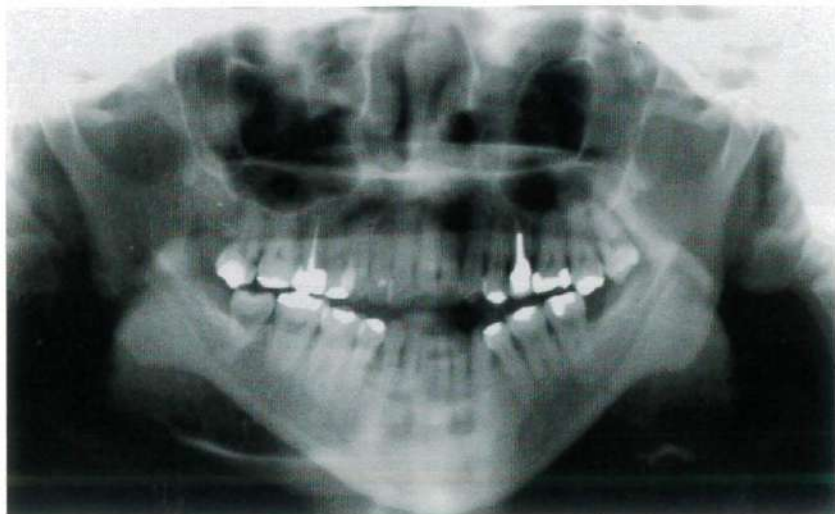

③

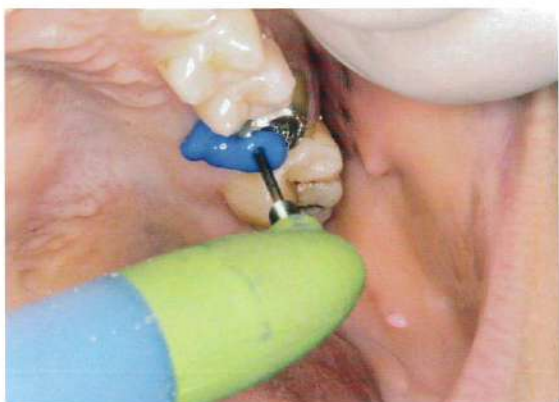

④

No. 39 写真 (問題 103)



No. 40 写真 (問題 104)



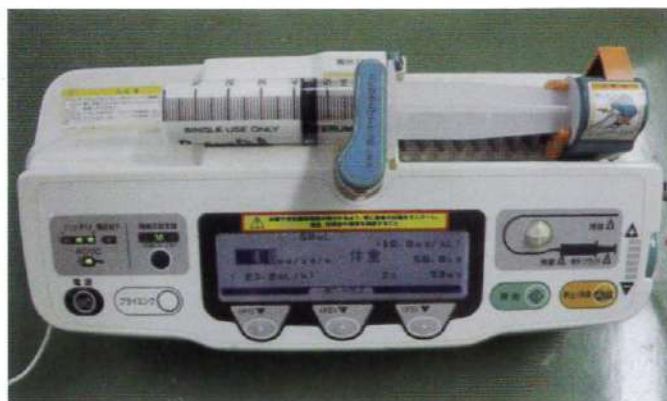No. 41 写真 (問題 105)



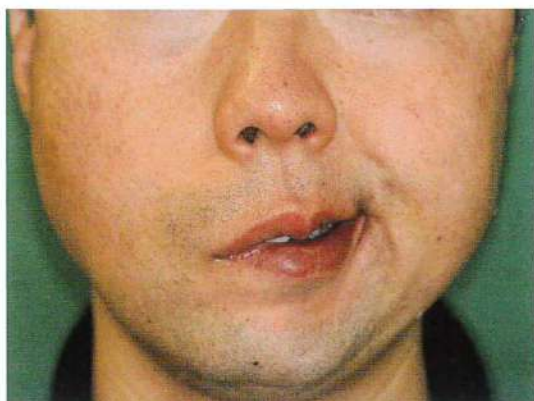
No. 42 写真 (問題 107)



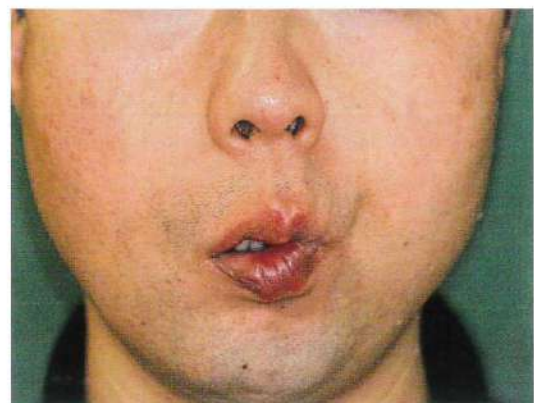No. 43 写真 (問題 108)



No. 44 写真 (問題 109)



口角挙上時



口唇閉鎖時

No. 45 写真 (問題 110)

